METE1

Topographische Anatomie

Orientierung am Körper

Körperachsen: Wir unterscheiden die Längsachse, die Sagittalachse und die Querachse. Auf die Längsachse beziehen sich die Ausdrücke cranial (kopfwärts) und caudal (steisswärts). Die Sagittalachse liegt in der Richtung der Pfeilnaht (sagitta = Pfeil) und wir ordnen ihr die Ausdrücke ventral (bauchwärts) und dorsal (rückenwärts) bezüglich des Rumpfes und frontal (stirnwärts) und occipital (in Richtung Hinterhaupt) bezüglich des Kopfes zu. An der Querachse orientieren sich die Lagebezeichnungen lateral (seitwärts, an der Aussenseite liegend) und medial (in der Mitte liegend).

Körperebenen: Eine Frontalebene steht senkrecht auf der Sagittalachse, sie ist parallel zur Stirn (frons = Stirn). Die Transversalebenen stehen senkrecht auf der Längsachse, sie bilden Körperquerschnitte ab. Eine Sagittalebene letztlich steht senkrecht zur Querachse. Die mittlere Sagitalebene entspricht der Symmetrieebene oder der Median-ebene des Körpers, welche die bilateral-symmetrischen Körperhälften trennt.

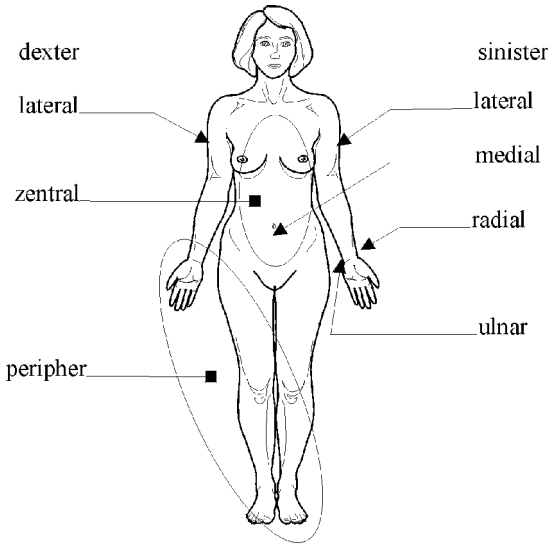

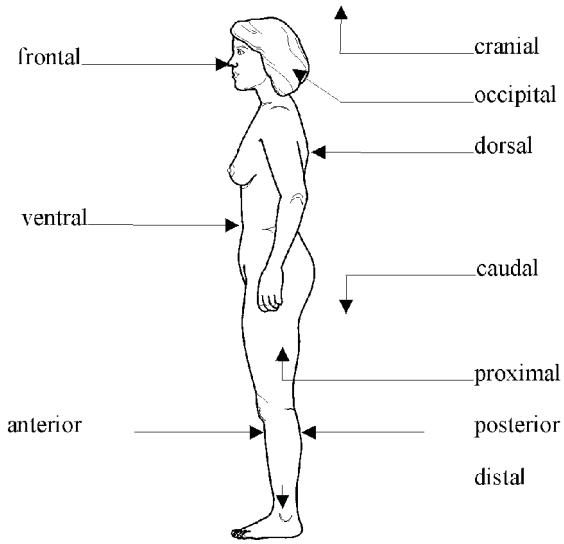

Körperhöhlen

Cavitas thoracis (Brusthöhle): Die Lungen füllen die lateralen Anteile, das Mediastinum den medialen Teil zwischen den beiden Lungen. Im Mediastinum finden wir das Herz, die grossen zentralen Gefässe, die Trachea, die grossen Bronchen und den Oesophagus. Ferner sind hier kleinere Strukturen wie z.B. Nerven, Lymphknoten und der Thymus zu finden. Als caudale Begrenzung dient das Diaghragma (Zwerchfell).

Cavitas abdominis (Bauchhöhle): Hier finden wir vor allem die Organe des Verdauungstraktes und die Nieren. Im Oberbauch, direkt unter dem Zwerchfell liegt rechts die Leber, links der Magen und die Milz, die Bauchspeicheldrüse und das Duodenum (Zwölffingerdarm) sind medial an die hintere Leibeswand fixiert, lateral hinten liegen die beiden Nieren und Nebennieren. Unterhalb der Oberbauchorgane und im grossen becken finden wir den Dünn- und den Dickdarm.

Cavitas pelvis (Beckenhöhle): Diese Körperhöhle liegt im kleinen Becken, sie ist nicht strukturell von der Bauchhöhle im engeren Sinne getrennt. Hier finden sich die Harnblase, die Reproduktionsorgane und das Rectum (Mastdarm).

Cavitas cranii (Schädelhöhle): Schutz für das Cerebrum (Gehirn).

Canalis spinalis (Spinalkanal): Schutz für die Medulla spinalis (Rückenmark).

Bewegungsapparat

Brustwand, Bauchwand, Wirbelsäule, Becken und Extremitäten werden im Rahmen dieser Einführung nicht besprochen

Viscera

Als innere Organe bezeichen wir alle Organe, welche nicht zum Bewegungsapparat, zum Nervensystem oder den Sinnesorganen gehören. Dazu zählen wir also Verdauungsorgane, Hormondrüsen, Atmungsorgane, Kreislauforgane, Harn- und Geschlechtsorgane und lymphatische Organe

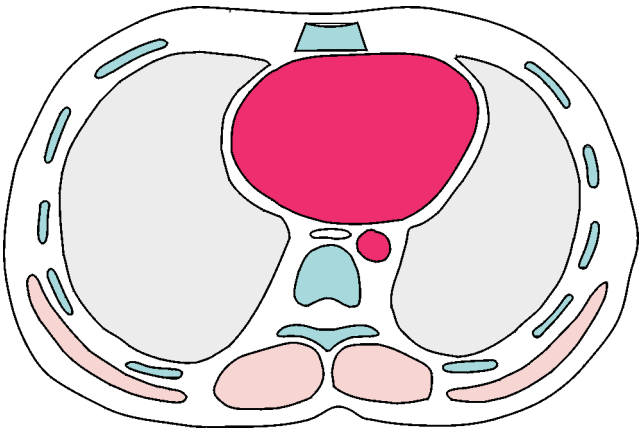

Übersicht

Leber
Hepar
Gallenblase
Vesica biliaris
(Zwölffingerdarmpapille)
Papilla duodeni major
Zwölffingerdarm
Duodenum
(Leerdarm)
Jejunum
Ileocaecalklappe
Valva ileocaecalis
Blinddarm
Caecum

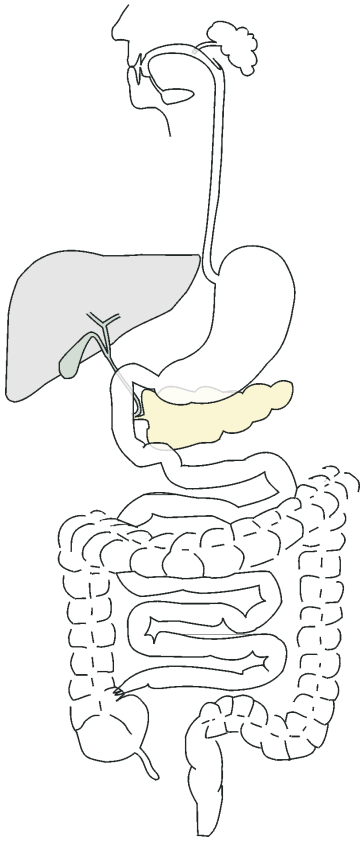

Ohrspeicheldrüse
Glandula parotis
Speiseröhre
Oesophagus
Magen
Gaster/ Ventriculus
Bauchspeicheldrüse
Pankreas
(Querer Grimmdarm)
Colon transversum
(Krummdarm)
Ileum
(Absteigender Grimmd.)
Colon descendens
Mastdarm
Rectum

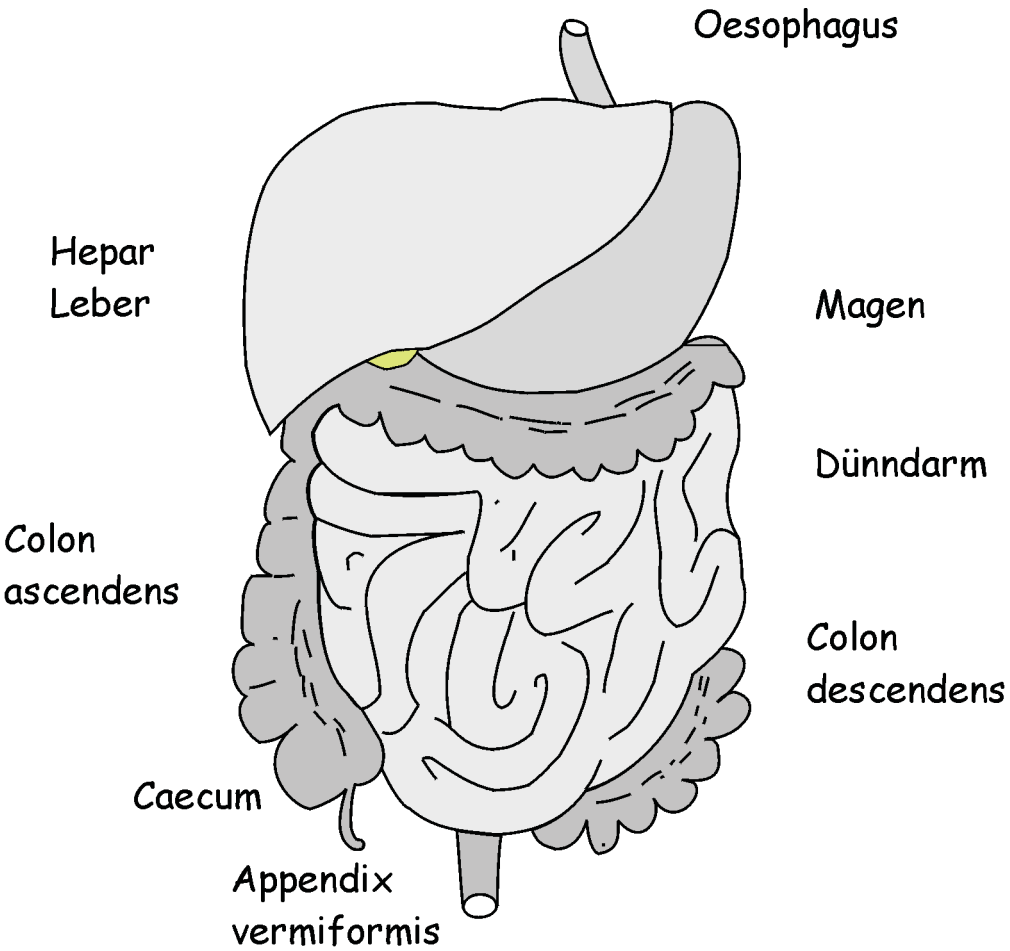

Topographie der Milz
Topography of the spleen

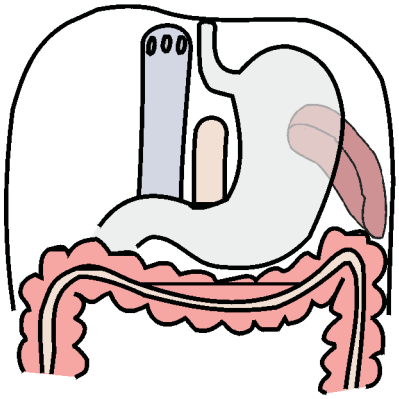

Aus: (121) CASTY M
Physiologie und Anatomie
BIOMAC Eng.Ltd., Frauenfeld, in Vorb.

7.5
Fig.11

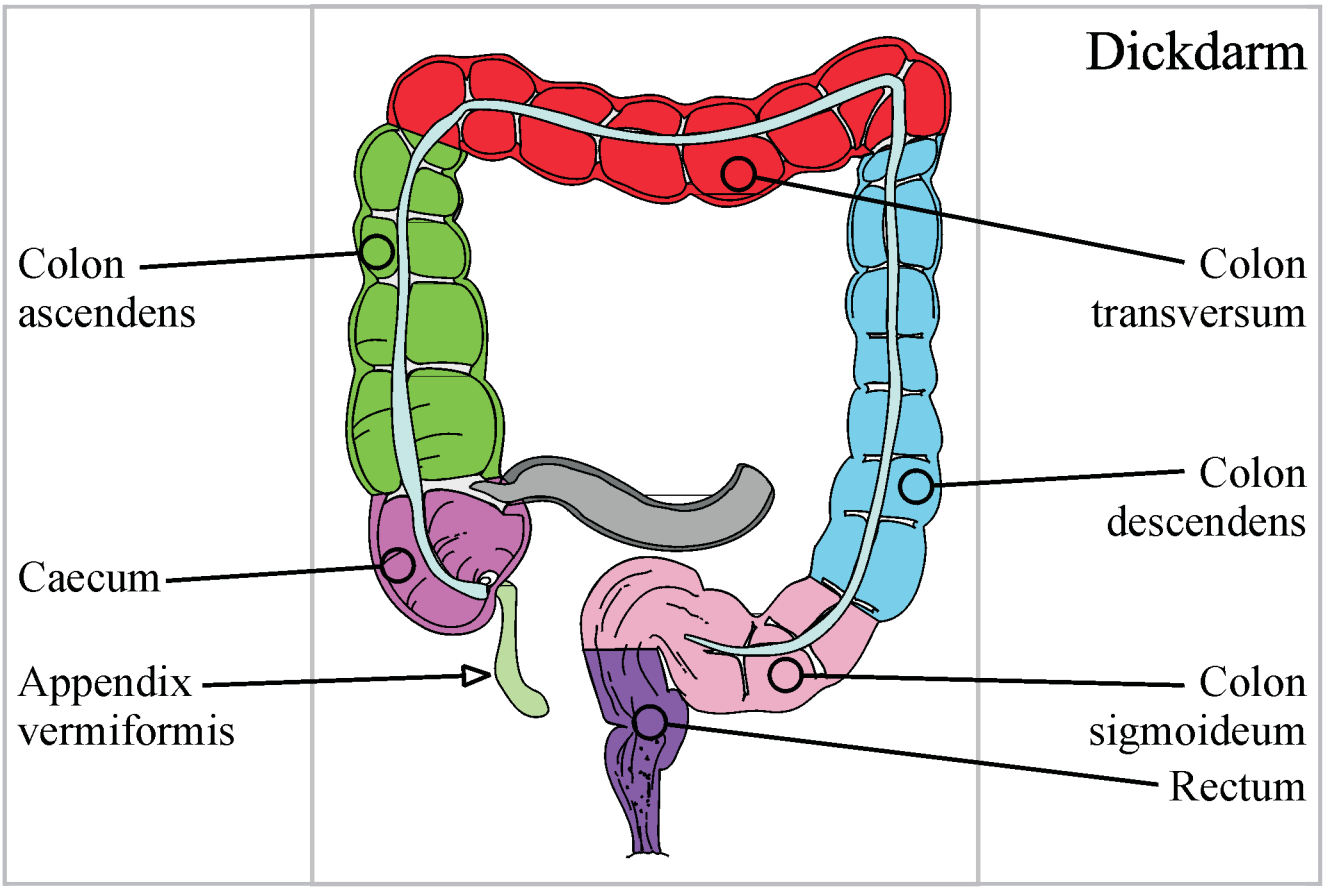

Aus: (121) CASTY M
Physiologie und Anatomie
BIOMAC Eng.Ltd., Frauenfeld, in Vorb.

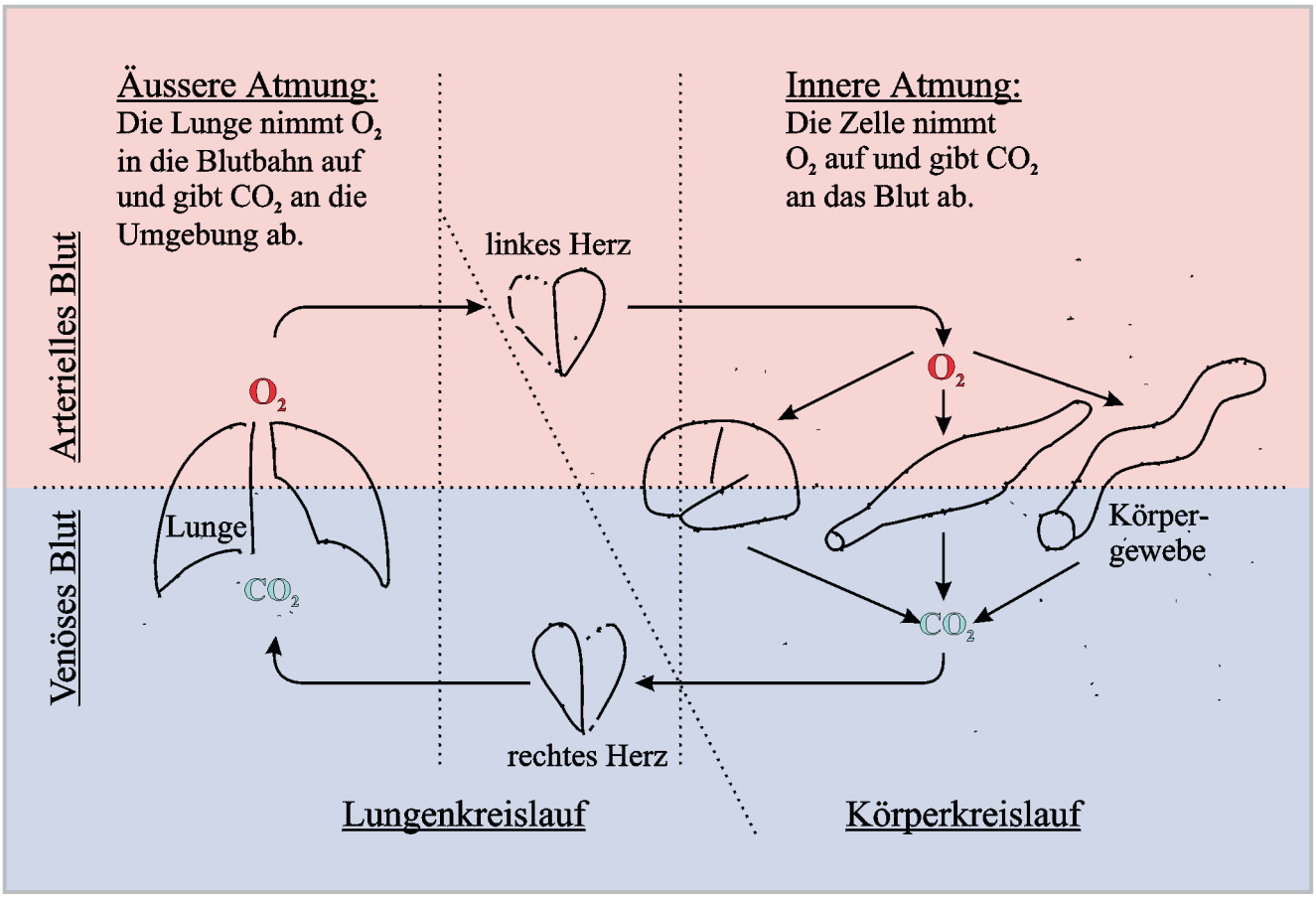
Äussere Atmung:
Die Lunge nimmt O_2 in die Blutbahn auf und gibt CO_2 an die Umgebung ab.
Innere Atmung:
Die Zelle nimmt O_2 auf und gibt CO_2 an das Blut ab.
Arterielles Blut
Venöses Blut
linkes Herz
O_2
Lunge
CO_2
O_2
Körper-gewebe
CO_2
rechtes Herz
Lungenkreislauf
Körperkreislauf

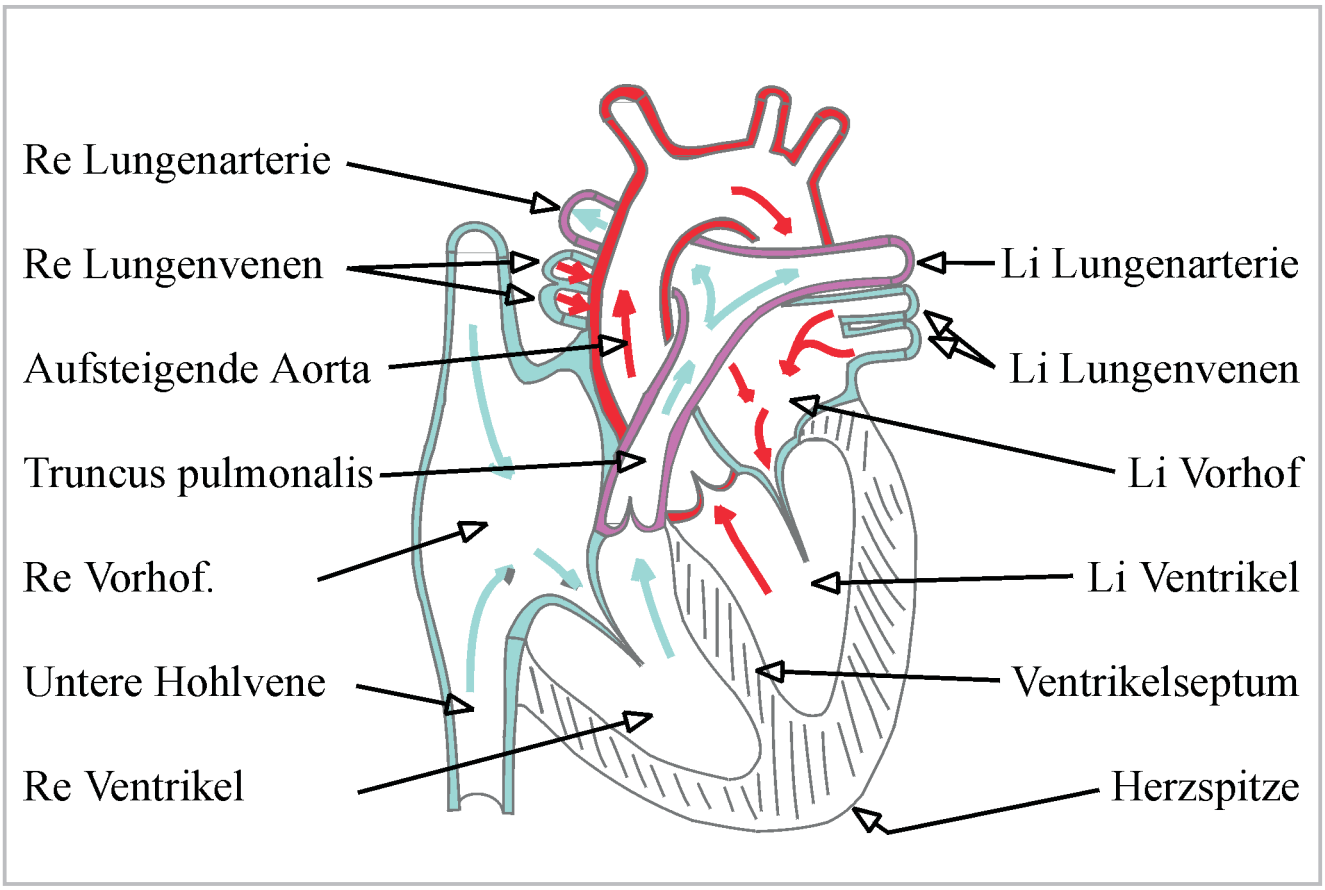
Re Lungenarterie
Re Lungenvenen
Aufsteigende Aorta
Truncus pulmonalis
Re Vorhof.
Untere Hohlvene
Re Ventrikel
Li Lungenarterie
Li Lungenvenen
Li Vorhof
Li Ventrikel
Ventrikelseptum
Herzspitze

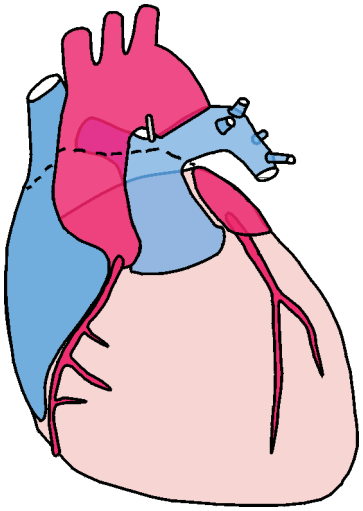

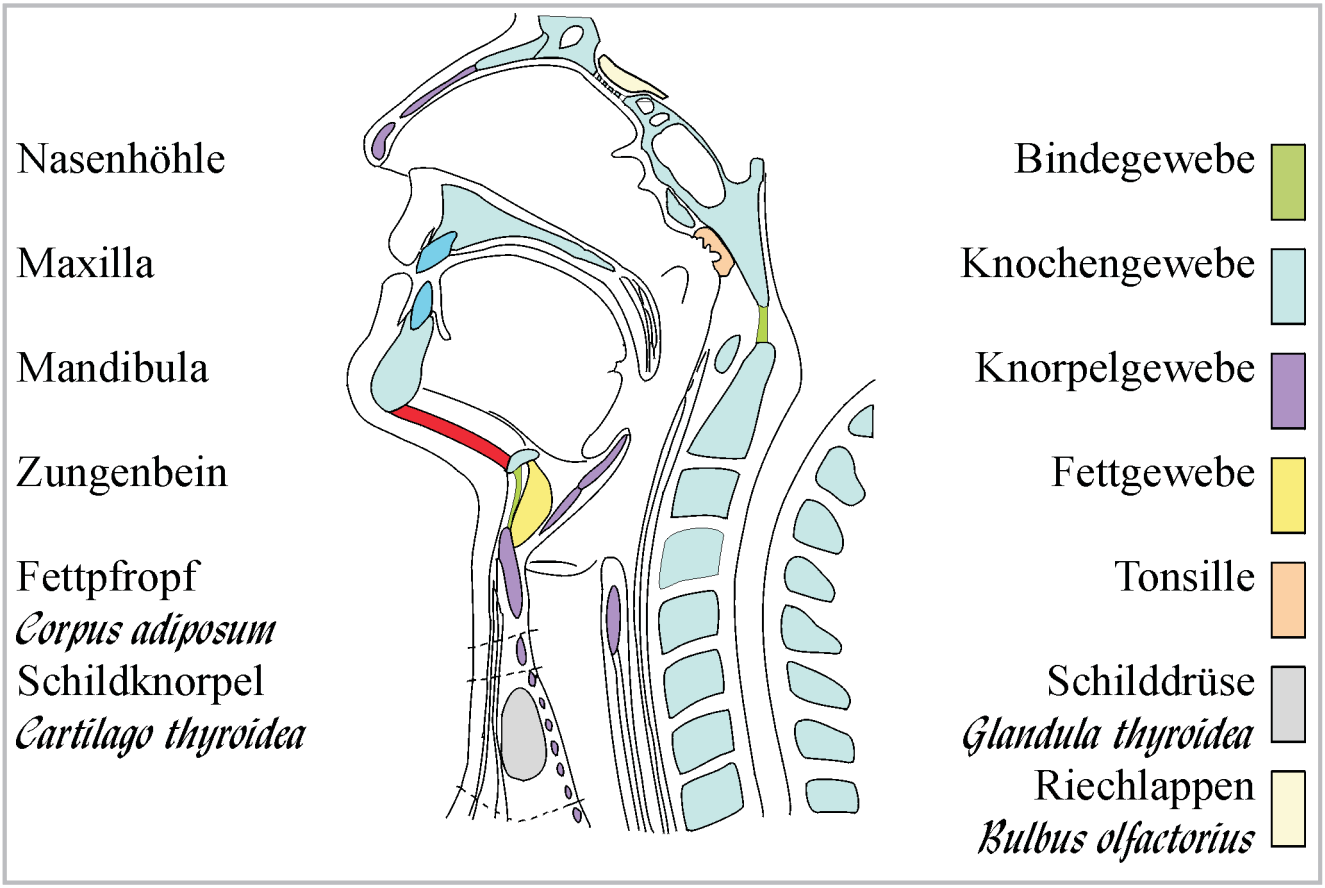
Nasenhöhle
Maxilla
Mandibula
Zungenbein
Fettpfropf
Corpus adiposum
Schildknorpel
Cartilago thyroidea
Bindegewebe
Knochengewebe
Knorpelgewebe
Fettgewebe
Tonsille
Schilddrüse
Glandula thyroidea
Riechlappen
Bulbus olfactorius

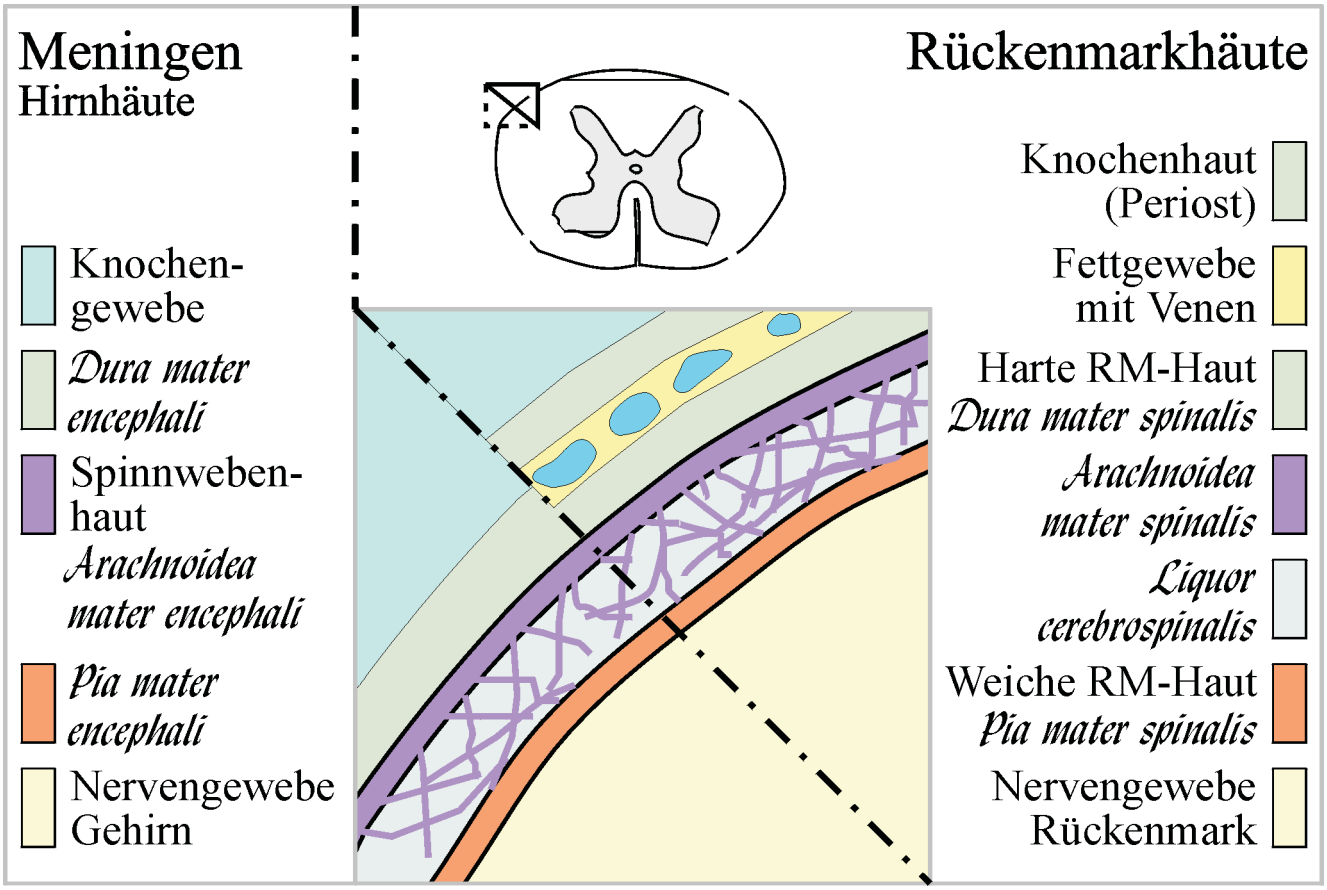

Aus: (121) CASTY M
Physiologie und Anatomie
BIOMAC Eng.Ltd., Frauenfeld, in Vorb.

Seitenansicht der linken Grosshirn-Hemisphäre

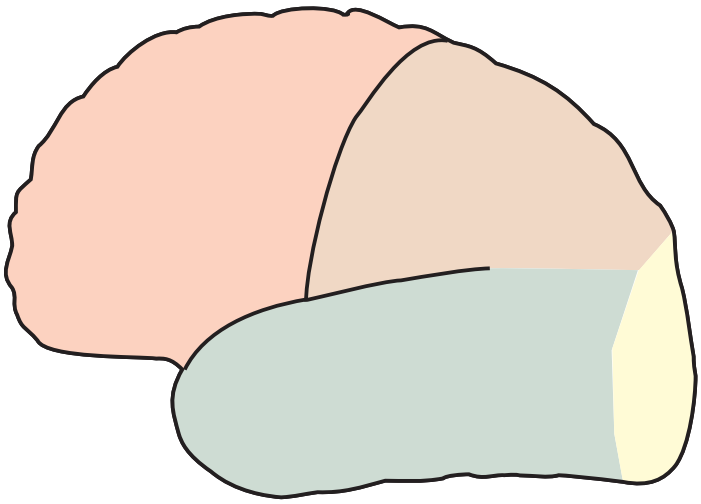

© M.Casty

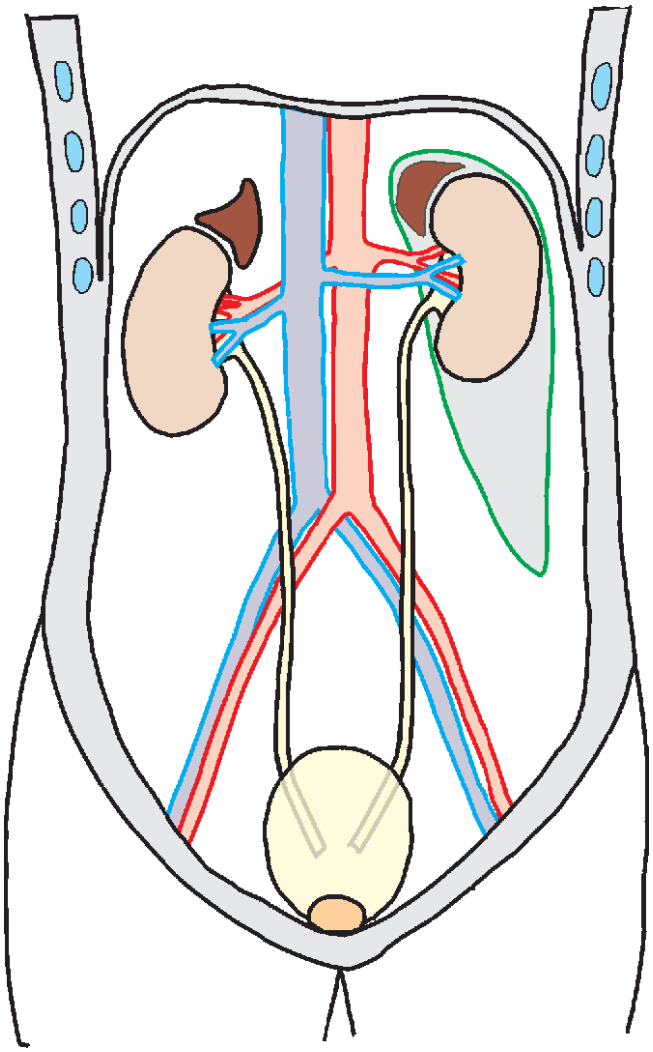

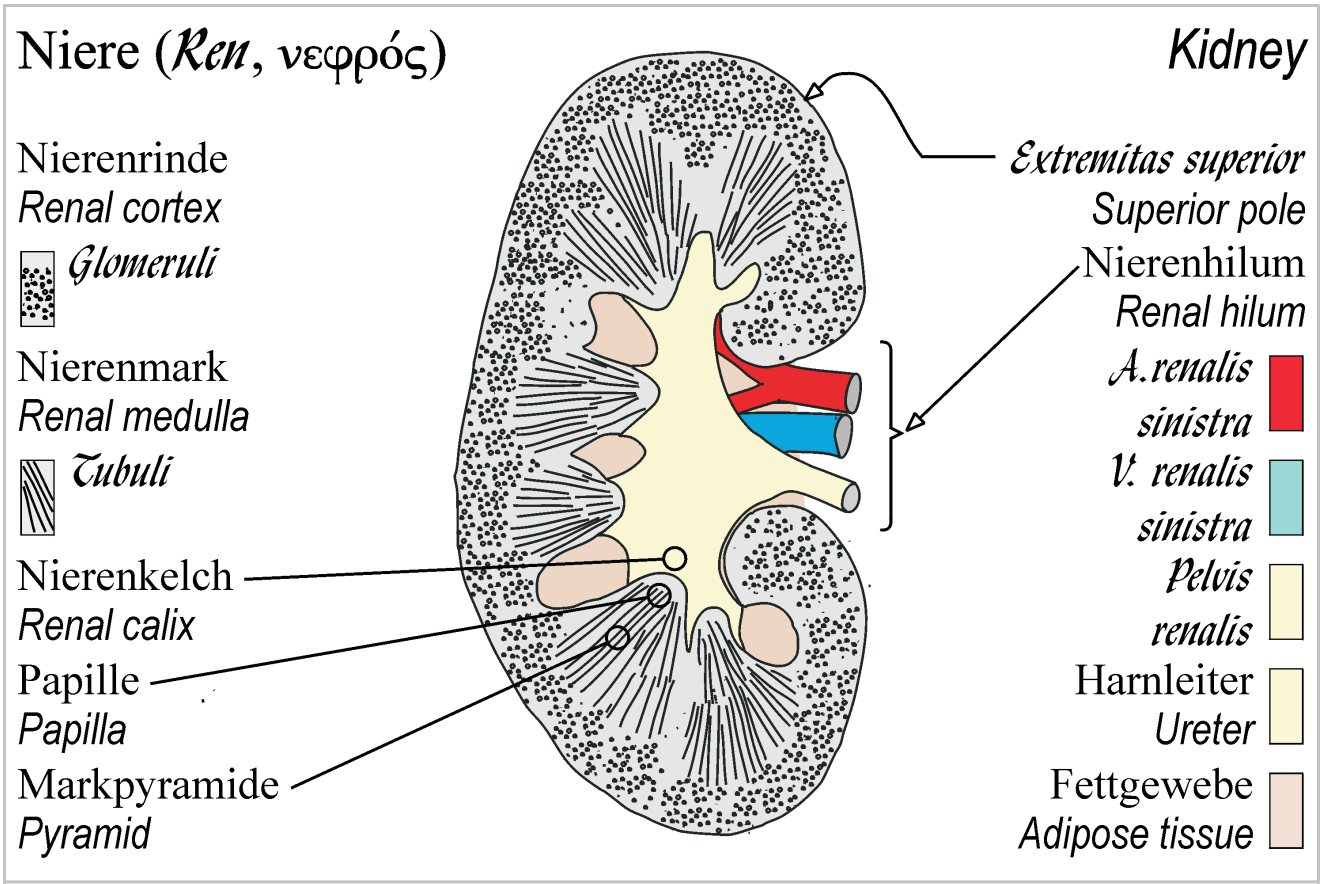

Aus: (121) CASTY M
Physiologie und Anatomie
BIOMAC Eng.Ltd., Frauenfeld, in Vorb.

10.3
Fig.2